

# Wotan Deutscher Schäferhund

5 Jahre alt

**Diagnose:** Fibrosierung der Ischiocruralen Muskulatur links >rechts



Wotan wurde mir am 21.01.2021 vorgestellt. Ein aufgestellter, freundlicher Rüde.

Im Stand sichtbare Entlastung der linken HGLM. Im Schritt ataktisch v.a. links, im Trab kaum sichtbar.

## **Befund:**

- Rechte HGLM : Wenig Muskelveränderung, in den Hamstrings etwa walnussgrosse Verhärtung.

- Linke HGLM: Massive Muskelverhärtung in der ganzen Länge der Hamstrings.

Beweglichkeit.

- Rechts Knieextension und Hüftflexion mit leichter Hilfe in der Norm

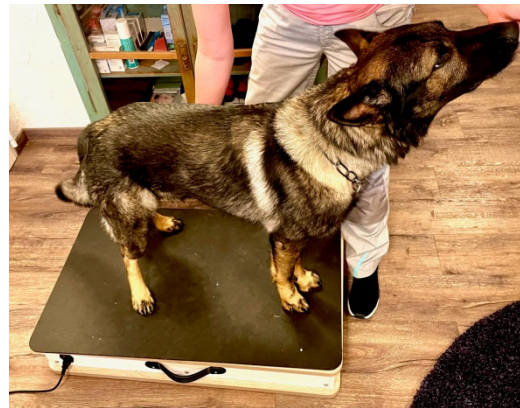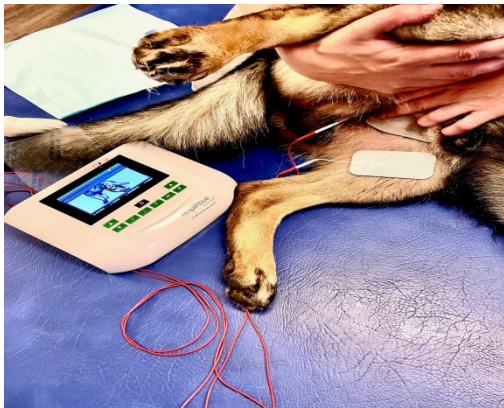
- Links massiver Tonus schon in der Knieextension, zusätzliche Hüftflexion erst nach 30 Min. Behandlung möglich. Der Hund gibt Schmerz an und möchte weg. Dank „Futter“ Einsatz des Besitzers, können wir Wotan überzeugen, auszuharren.

## Behandlung:

- Dehnen der Hamstrings bds. Intensiver aber die linke Seite.
- Aktives Training zur Dehnung als Hausaufgaben für den Besitzer



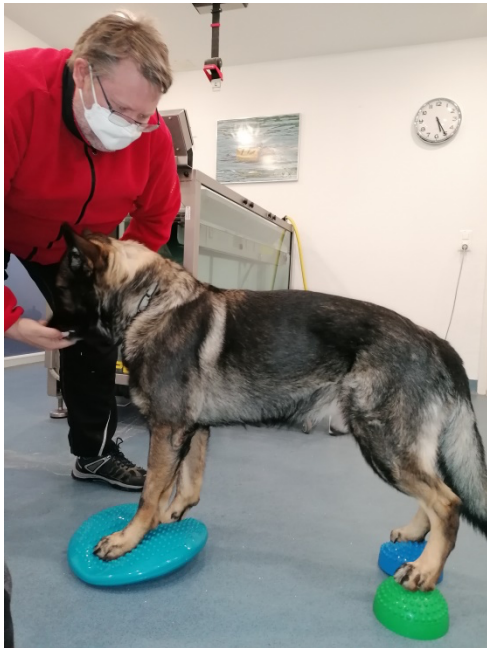- Elektrotherapie, Fibrationsplatte, Ultraschall extern, da ich damit nicht ausgerüstet bin, (Sabine Huber)



- Im Verlauf der Behandlung zeigte sich auch eine schmerzhafte Verspannung des Iliopsoas und des Quadriceps, was die Behandlung auch noch auf diese Muskelgruppe ausdehnte.
- Zwischendurch habe ich auch mit Tapes gearbeitet zur Entspannung der Adduktoren, da diese sich kompensatorisch immer in etwas in einem erhöhten Tonus befanden.

- Ich habe dem Besitzer auch das Longieren gezeigt, damit beim Traben in der Runde das linke Hinterbein etwas mehr trainiert wird. Das Longieren rechts rum war deutlich schwieriger

Unterdessen bekommt Wotan alternierend alle 2 Wochen Dehnen, Massage, aktives Training bei mir und in den Zwischenwochen kümmert sich Sabine Huber mit den Elektrogeräten um ihn.



Der Zustand hat sich deutlich gebessert, die rechte Seite kaum mehr Einschränkungen, auf der linken Seite hat sich die Verklebung der Muskulatur auf Baumnussgröße verkleinert.

Der Hund wird im Sport geführt und zeigt dort keinerlei Probleme. Und doch ist die minimalere Belastung auf dem linken Bein gut sichtbar.



Schaffhausen 15.2.2022 Martina Alich